

## IDENTIFICAÇÃO

Paciente: \_\_\_\_\_ Tel.: \_\_\_\_\_

Dr.(a): \_\_\_\_\_ Data: \_\_\_\_/\_\_\_\_/\_\_\_\_ Tel.: \_\_\_\_\_

End. Prof.: \_\_\_\_\_ CEP: \_\_\_\_\_

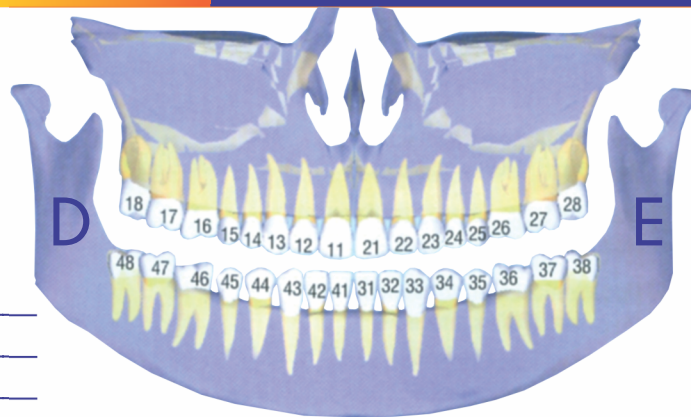
Entrega Online  Entregar no consultório  Entregar ao paciente

## TOMOGRAFIA COMPUTADORIZADA CONE BEAM

Maxila e Mandíbula  ATM  Boca Aberta  
 Boca Fechada

Maxila  Seio Maxilar  Mandíbula

Escaneamento Intra-Oral  Arco Superior  
 Arco Inferior



Motivo do exame e obs: \_\_\_\_\_

## INTRABUCAIS

Periapical completa (boca-toda)

Periapical das áreas assinaladas

D	8	7	6	5	4	3	2	1	1	2	3	4	5	6	7	8	E
D	V	IV	III	II	I	I	II	III	IV	V	E						
D	V	IV	III	II	I	I	II	III	IV	V	E						

Interproximal  Molares  D  E  
 Pré-molares  D  E

Oclusal  Maxila  
 Mandíbula

## RADIOGRAFIAS

Panorâmica  
 Telerradiografia Lateral  
 Telerradiografia Frontal  
 Radiografia Seios da Face  
 Carpal (idade óssea)  
 Com traçado para implante região: \_\_\_\_\_  
 Outras técnicas: \_\_\_\_\_

## EXTRABUCAIS

## SERVIÇOS

Modelo  de estudo  
 de trabalho (rápido)

Fotos  extrabucais  frente/perfil sorrindo  
 intrabucais  frontal e laterais  
 oclusais  
 em overjet (45°)

Traçado Computadorizado  
 Trevisi  
 Adenóides  
 Mc Namara  
 Proffs  
 Ricketts  
 Steiner  
 Unicamp  
 USP

## DOCUMENTAÇÕES

Doc. Ortodôntica  panorâmica + tele com traçado + modelo + 8 fotos + interproximal + 2 periapicais + fichas + pasta + CD.  
 panorâmica + tele com traçado + modelo + 8 fotos + 2 periapicais + fichas + pasta.  
 panorâmica + tele com traçado + modelo + 8 fotos + fichas + pasta.

Obs.: \_\_\_\_\_